RG Thorax /Abdomen på nyfødtintensiv (NFI)

Endring siden forrige versjon
Revidert. Lagt til eksempel bilder. Ingen andre endringer.

RG thorax på nyfødtintensiv (NFI) (RG abdomen; se under)

Indikasjon	Utredning, kontroll	*Front AP*
	Pneumothorax	*Front AP* ***Tilleggsprojeksjon:*** *Innskutt AP*

FRONT AP	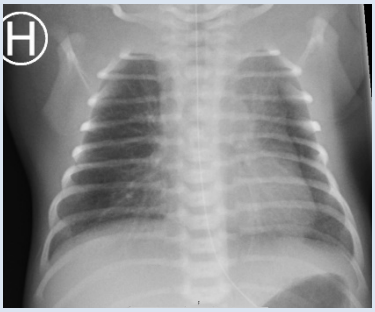	Illustrasjon settes inn her
INFORMASJON	Se på gamle bilder før du tar nye. Vurder eksponering etter vekt.	
POSISJONERING	Detektor uten raster legges i skuffen på kuvøsen. Om detektoren må legges i kuvøsen, sprit den først. Senk kuvøsen helt ned og hev røret helt opp. Kuvøsen rettes opp til helt vannrett posisjon. Barnet ligger rett på rygg med armene opp langs hodet og hodet vendt rett frem. Kollimer til inntil thorax bilateralt, samt litt over clavicula som øvre begrensing med korrekt sentrering.	
SENTRERING	Omtrent midt på sternum	
STRÅLERETNING	0°	
BILDEKRITERIER	Thorax fremstilles helt rett uten noen tegn til rotasjon. Haken skal ikke overprojisere lungene, scapula er trukket opp og armene bort fra bildet, og begge lungene skal inkluderes i sin helhet. Spesielt viktig med korrekt sidemarkering, og noter eksponeringsverdier på bildet.	
KOMMENTAR		
INNSKUTT AP	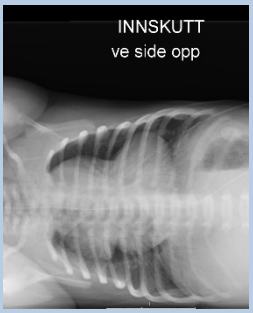	Illustrasjon settes inn her
INFORMASJON	Ved spørsmål om penumothorax kartlegger man først lungene med **Front AP**. Videre utredning, samt kontroller av pneumothorax tas med innskutt. Konferer med barnelege, eventuelt radiolog før bildetaking.	
POSISJONERING	Barnet ligger rett på siden med aktuell side opp, hevet opp fra madrassen med håndklær eller lignende. Barnet skal ligge på siden i minimum 10 minutter. Armene hevet opp langs hodet, med hodet pekende rett fram. Detektoren uten raster plasseres bak barnet (husk å sprit detektoren før bruk), med horisontal strålegang mot detektor. Kollimer til inntil thorax bilateralt, samt litt over clavicula som øvre begrensing med korrekt sentrering.	
SENTRERING	Omtrent midt på sternum	

STRÅLERETNING	0°
BILDEKRITERIER	Thorax fremstilles helt rett uten noen tegn til rotasjon. Haken skal ikke overprojisere lungene, scapula er trukket opp og armene bort fra bildet, og begge lungene skal inkluderes i sin helhet. Spesielt viktig med korrekt sidemarkering, noter eksponeringsverdier på bildet, samt merk bildet med «innskutt» og hvilken side som er vendt opp.
KOMMENTAR	

RG abdomen på nyfødtintensiv (NFI)

Indikasjon	Utredning, kontroll	*Front AP*
	Ileus, fri luft	*Front AP* ***Tilleggsprojeksjon:*** *Innskutt AP*
	Navle-vene-kateter (NVK)	*Front AP Thorax/abdomen*

FRONT AP		Illustrasjon settes inn her
INFORMASJON	Se på gamle bilder før du tar nye. Vurder eksponering etter alder/størrelse. Om det er henvist både thorax og abdomen tas de på samme bilde på barn under 2 kg. Bruk eksponeringsparameterne til RG Thorax. Over 2 kg deles bildet opp. Unntaket er kontroll av Navle-vene-kateter (se projeksjon), som alltid bør tas på samme bilde om mulig.	
POSISJONERING	Detektor uten raster legges i skuffen på kuvøsen. Om detektoren må legges i kuvøsen, sprit den først. Senk kuvøsen helt ned og hev røret helt opp. Kuvøsen rettes opp til helt vannrett posisjon. Barnet ligger rett på rygg med armene ut fra siden og hodet vendt rett frem. Med korrekt sentrering inkluder abdomens ytre grense bilateralt, samt os pubis.	
SENTRERING	Omtrent 2,5 cm over navlen	
STRÅLERETNING	0°	
BILDEKRITERIER	Bildet vises uten tegn til rotasjon av pasienten. Hele diafragma og ned til os pubis inkluderes.	
KOMMENTAR		
INNSKUTT AP	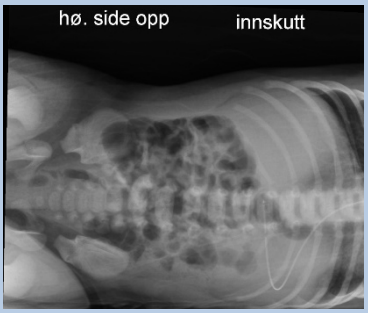	Illustrasjon settes inn her
INFORMASJON	Ved spørsmål eller kontroll av ileus/fri luft er det ofte behov for innskutt AP. Konferer med henviser, eller radiolog.	
POSISJONERING	Barnet ligger rett på siden med høyre side opp, hevet opp fra madrassen med håndklær eller lignende. Barnet skal ligge på siden i minimum 10 minutter. Armene hevet opp og frem, med hodet pekende rett fram. Detektoren uten raster plasseres bak barnet (husk å sprit detektoren før bruk), med horisontal strålegang mot detektor. Med korrekt sentrering inkluder abdomen ytre grense bilateralt, samt os pubis.	
SENTRERING	Omtrent 2,5 cm over navlen	
STRÅLERETNING	0°	

BILDEKRITERIER	Bildet vises uten tegn til rotasjon av pasienten. Hele diafragma og ned til os pubis inkluderes. Spesielt viktig med korrekt sidemarkering, noter eksponeringsverdier på bildet, samt merk bildet med «innskutt» og hvilken side som er vendt opp.	
KOMMENTAR		
FRONT AP THORAX/ ABDOMEN		Illustrasjon settes inn her
INFORMASJON	Se på gamle bilder før du tar nye. Vurder eksponering etter vekt. Bruk thorax-eksponering. På barn over 2 kg tar man thorax og abdomen på to forskjellige bilder med hver sin eksponering. Ved kontroll av NVK skal man alltid tilstrebe å inkludere thorax og abdomen på samme bilde uansett vekt. Om man er i tvil om hvilket bilde som skal tas, konferer henvisende lege.	
POSISJONERING	Detektor uten raster legges i skuffen på kuvøsen. Om detektoren må legges i kuvøsen, sprit den først. Senk kuvøsen helt ned og hev røret helt opp. Kuvøsen rettes opp til helt vannrett posisjon. Barnet ligger rett på rygg med armene opp langs hodet og hodet vendt rett frem. Kollimer til inntil thorax/abdomen bilateralt, samt litt over clavicula som øvre begrensing og ned til nedenfor os pubis.	
SENTRERING	Avhengig av pasientstørrelse, omtrent Processus Xiphoideus.	
STRÅLERETNING	0°	
BILDEKRITERIER	Både thorax og abdomen fremstilles i sin helhet, uten noe tegn til rotasjon. Haken skal ikke overprojisere lungene, scapula er trukket opp og armene bort fra bildet. Clavicula visualiseres øverst, og hele os pubis inkluderes nederst. Sidemarker, samt marker eksponeringsparameterne på bildet.	
KOMMENTAR		

Referanser

Vedlegg

Slutt på Prosedyre